

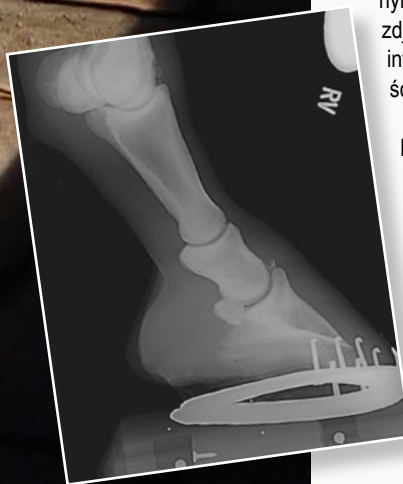BADANIA RADIOLOGICZNE W ORTOPEDII U KONI

Nie wiemy dziś dokładnie, czy profesor fizyki Uniwersytetu w Würzburgu, Wilhelm Konrad Röntgen, dokonując w trakcie wieczornych badań 8 listopada 1895 roku odkrycia, które na stałe wpisało jego nazwisko na karty historii, zdawał sobie sprawę jak wielkie znaczenie będzie miało ono dla rozwoju medycyny, także medycyny weterynaryjnej. Dziś bez zalet tego przełomowego odkrycia nie wyobrażamy sobie diagnostyki ortopedycznej tak ludzkiej jak i weterynaryjnej.

U koni najczęściej wskazaniem do wykonania zdjęcia rentgenowskiego są schorzenia związane ze stawami, najczęściej stawami palca u konia. Zdjęcie rentgenowskie umożliwia nie tylko ocenę rozległości zmian jakie występują, ale również ocenę znaczenia toczącej się choroby dla funkcjonowania nie tylko danego stawu, czy kości, ale przede wszystkim dla całego organizmu. Na podstawie radiogramów można spróbować odpowiedzieć na pytanie czy dany proces jest procesem pierwotnym, czy wtórnym skutkiem innych zmian. Dodatkowo zdjęcia rentgenowskie dostarczają nam informacji na temat tkanek miękkich jak ścięgna, więzadła, torebki stawowe.

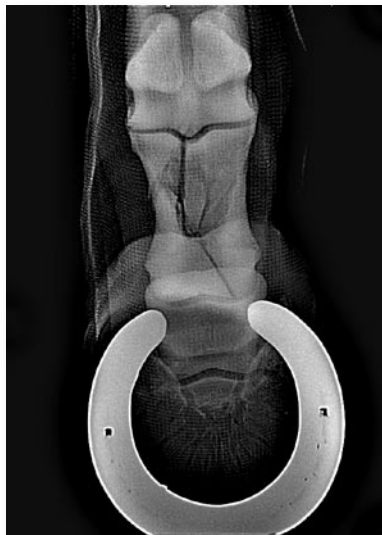
Poniżej na podstawie przypadków klinicznych postaram się Państwu scharakteryzować najczęściej spotykane problemy ortopedyczne w obrębie palca u konia, a przy diagnozowaniu których badanie radiologiczne (rentgenowskie) odgrywa pierwszoplanową rolę.

Oczywiście najbardziej dramatycznym przypadkiem jaki można spotkać podczas badania jest pęknięcie lub złamanie kości (ryc. 1a i 1b), jednak tylko na podstawie zdjęcia rtg możemy prawidłowo postawić rozpoznanie, ocenić prognozę i wybrać odpowiednią metodę postępowania. W pierwszym przedstawionym przypadku mamy do czynienia z wieloodłamowym złamaniem kości pięcinowej, śródstawowym, łączącym się ze stawem pięcinowym i koronowym. Prognoza dla tego konia jest niekorzystna. W drugim przedstawionym przypadku mamy do czynienia ze złamaniem kości kopytowej, często spotykanym u źrebiąt,

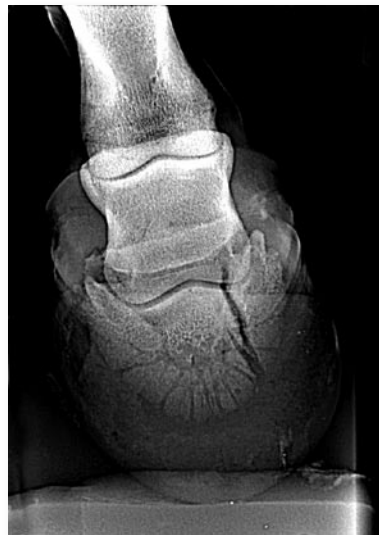

RTG

dr med. vet. Maciej Przewoźny



zdjęcie 1A



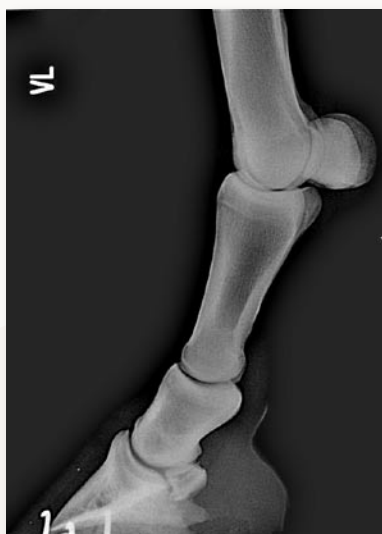zdjęcie 1B

gdzie stosując konserwatywne postępowanie (opatrunek z gipsu żywicznego) na ogół mamy dobrą prognozę.

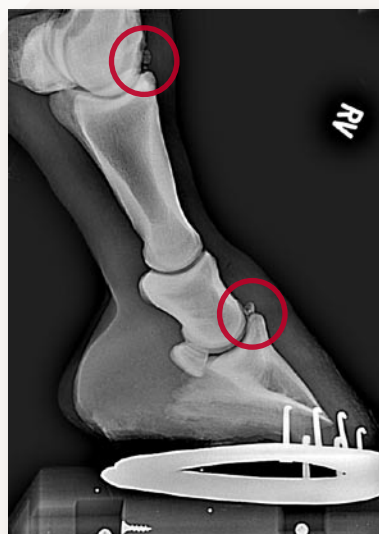
Podstawową projekcją w badaniu jest tzw. projekcja boczna (ryc. 2). Na tym zdjęciu możemy ocenić stan kości palca (pęciny, koronowej, kopytowej, trzszczek pęciny i trzszczki kopytowej), stawów pęciny, koronowej i kopytowej. Często spotykanymi zmianami dobrze widocznymi w tej projekcji są tzw. chipy, czyli wolne ciała stawowe powstające w wyniku osteochondrozy (ryc.2b), na przedstawionym zdjęciu widoczne są duże chipy w stawie pęciny i kopytowej. Jednak nie wszystkie zmiany dają się łatwo zauważyć w tej projekcji, tak jak widoczna na tym zdjęciu cysta kości koronowej. W tym celu wykonuje się tzw. projekcję AP (ryc.3), gdzie zmiany te są doskonale widoczne (strzałki). Obie projekcje ułatwiają nam też ocenę prawidłowego ukątowania palca, co ma znaczenie przy kuciu korekcyjnym. Zwłaszcza gdy mamy do czynienia z koniem który choruje na przewlekły ochwat

(ryc.4). W przypadku ochwatu aby ocenić realne szanse danego konia na wyleczenie stosuje się technikę pomocniczą nazywaną angiografią, która pozwala nam ocenić jakie zaopatrzenie w krew i substancje odżywcze dochodzi do kości kopytowej (ryc.5).

Nieoceniona pomoc niesie badanie radiologiczne w rozpoznawaniu schorzeń trzszczki kopytowej, a przede wszystkim w prognozowaniu dalszego rozwoju tej choroby. Ryc. 6 i 7 przedstawiają bardzo zaawansowane zmiany trzszczki kopytowej w formie licznych, dużych kanałów naczyniowych (tzw. lolli pop), zmiany prawidłowego kształtu trzszczki jak i gęstości tkanki kostnej czy też złamanie trzszczki kopytowej. W przypadku takich zmian prognoza jest niekorzystna. Stosując inną projekcję, tzw. skyline, możemy jeszcze dokładniej ocenić trzszczkę kopytową, stwierdzając np. takie zmiany jak przedstawione na ryc.8 zwapnienia na granicy kaletki kopytowej i ścięgna zginacza głębokiego palca, prowadzące najczęściej do utrzymywania się trwałej kulawizny.



zdjęcie 2



zdjęcie 2B

Perfect choice for your horse and pony

podszycie na kłęb z naturalnego barana



Derka ARCTIC zimowa



Derka COTTON

stübben
Stübben-Laurus S
Profesjonalne siodło
skokowe dla najmłodszych
jeźdźców 16"

Derka wysuszająca
POLAR-AKTIV



PAD Escapade

Czaprak Escapade
model NOVA

100%
wełna



Wylączny dystrybutor
firmy Escapade
w Polsce

skrajna Hurtowa - Detaliczna - Wysokowa

tel.: (058) 558 20 87

fax: (058) 558 45 32

tel. kom. 0606 677 381

www.arpav.pl

e-mail: arpav@arpav.pl

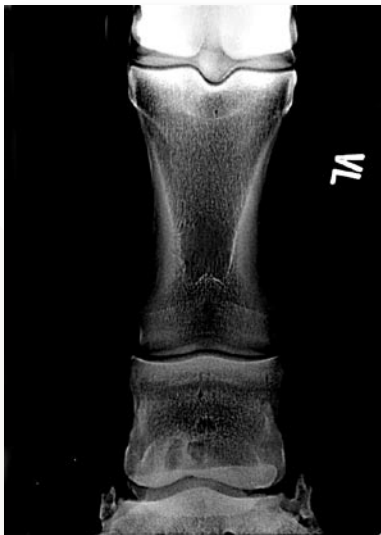wysyłamy bezpłatny katalog

SALON FIRMY

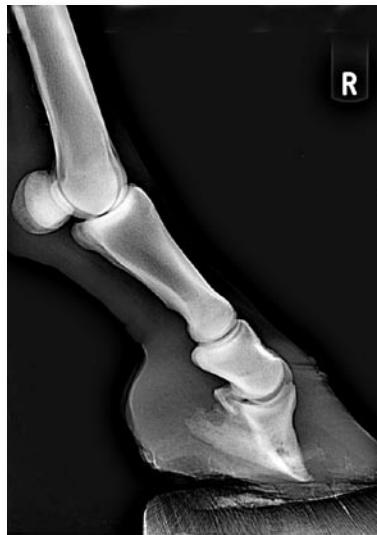Pon-Pt 10⁰⁰ - 18⁰⁰ Sob 10⁰⁰ - 14⁰⁰

Gdańsk Oliwa 83-354 ul. Zamownia 3A

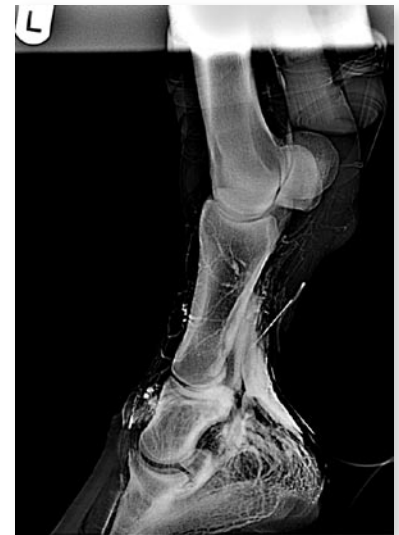Do nabycia w najlepszych sklepach jeździeckich



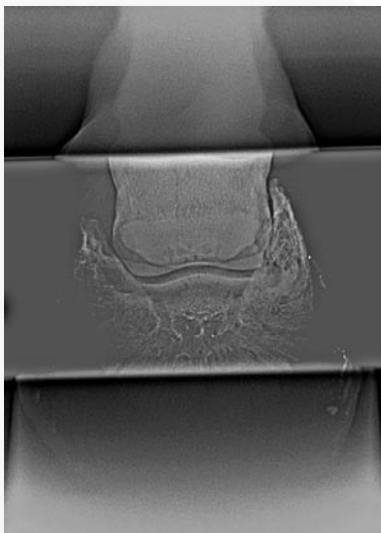
zdjęcie 3



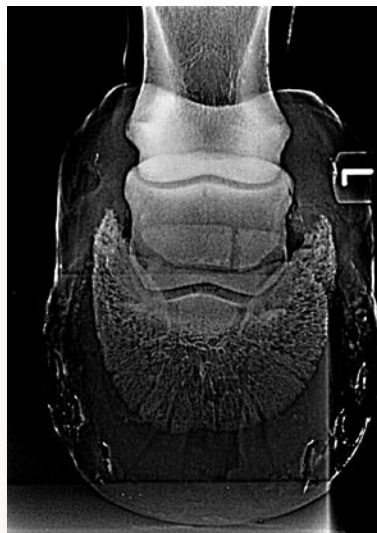zdjęcie 4



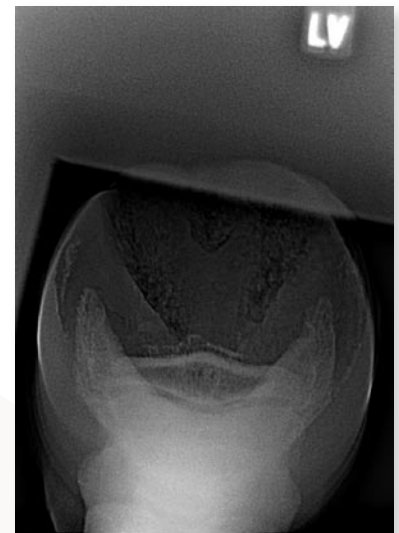
zdjęcie 5



zdjęcie 6



zdjęcie 7



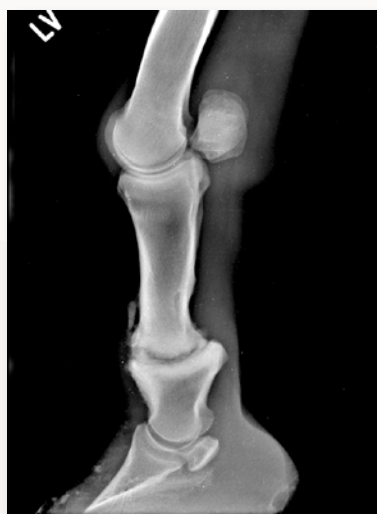zdjęcie 8

Na kolejnych rycinach (ryc.9a i 9b), dla podkreślenia podstawowej roli badań rentgenowskich w diagnostyce ortopedycznej podaję przykład młodego konia, który kilka tygodni wcześniej był zbadany za pomocą „szkielka i oka” i u którego stwierdzono występowanie zapalenia stawu koronowego, jako że występował u niego obrzęk okolicy stawów koronowych wszystkich kończyn oraz poważne problemy z poruszaniem się. Niestety badający lekarz nie widział potrzeby wykonania badań rentgenowskich. Kuracja za pomocą dodatku do karmy nie przyniosła obiecanego leczniczego efektu i wtedy właścicielka konia podejrzewając poważniejszy problem, zdecydowała się na wezwanie lekarza wykonującego badanie radiologiczne. Zmiany u tego konia mają charakter zwyrodnienia stawu koronowego i występują na wszystkich kończynach, z największym nasileniem na kończynach piersiowych. Prognoza u tego konia jest niekorzystna.

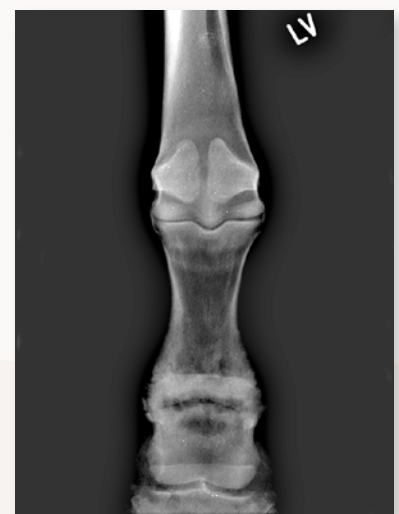Przedstawione powyżej zmiany należą do najbardziej zaawansowanych, nie oznacza to jednak, że tylko takie u koni

występują. Jednak jedynie rzetelne badanie radiologiczne pozwala ocenić ich stopień zaawansowania. Dziś w czasach gdy, niemalże podczas każdej transakcji handlowej związanej ze zmianą właściciela konia, spotykamy się z koniecznością wykonania

badania radiologicznego przede wszystkim kończyn, ważne jest aby wśród lekarzy weterynarii, hodowców, jeźdźców i trenerów istniała wysoka świadomość zalet jakie wynikają z odkrycia jakiego dokonał w listopadzie wieczór W. Röntgen.



zdjęcie 9A



zdjęcie 9B